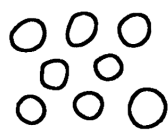


Classification des cryptes « Pit Pattern » dans le colon de K. Eto modifiée par H. Mitooka



(x...)



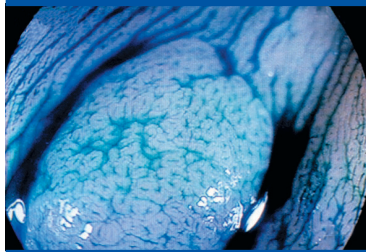
Type 1
Muqueuse colique normale.




(x...)



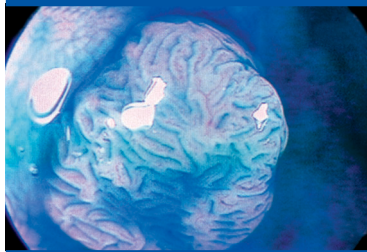
Type 5
Polype de type adénome tubuleux : cryptes allongées.



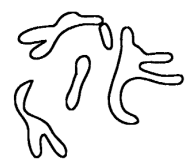
(x...)



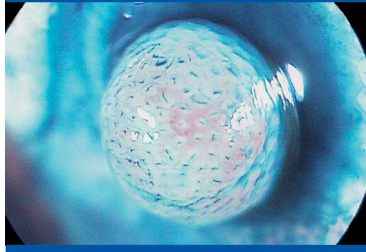
Type 2
Polype hyperplasique : cryptes en forme d'étoile.



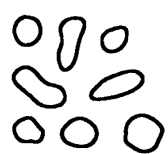
(x...)



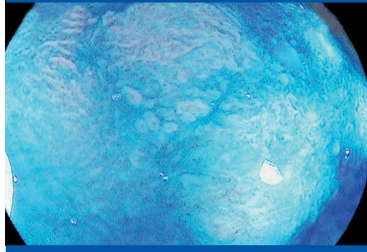
Type 6
Polype de type adénome tubuleux, tubulo-villeux ou vilieux : cryptes allongées, cérébrilliformes, ramifiées et longues.



(x...)



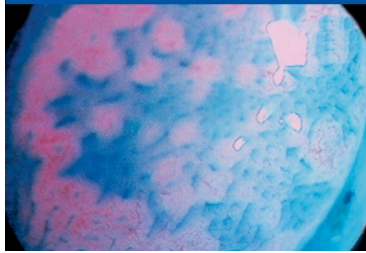
Type 3
Polype hyperplasique ou inflammatoire : cryptes allongées régulières et petites.



(x...)



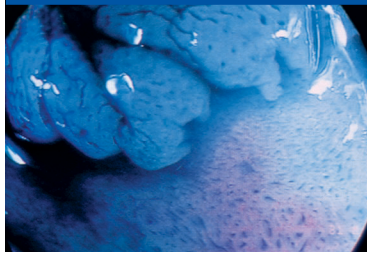
Type 7
Cancer étendu à la sous muqueuse : cryptes irrégulières et rares.



(x...)



Type 4
Polype de type adénome tubuleux. Cryptes légèrement irrégulières et petites.



(x...)



Type 8
Cancer : aspect en nid d'abeille avec des cryptes petites, de forme arrondie, assemblées de façon dense.